

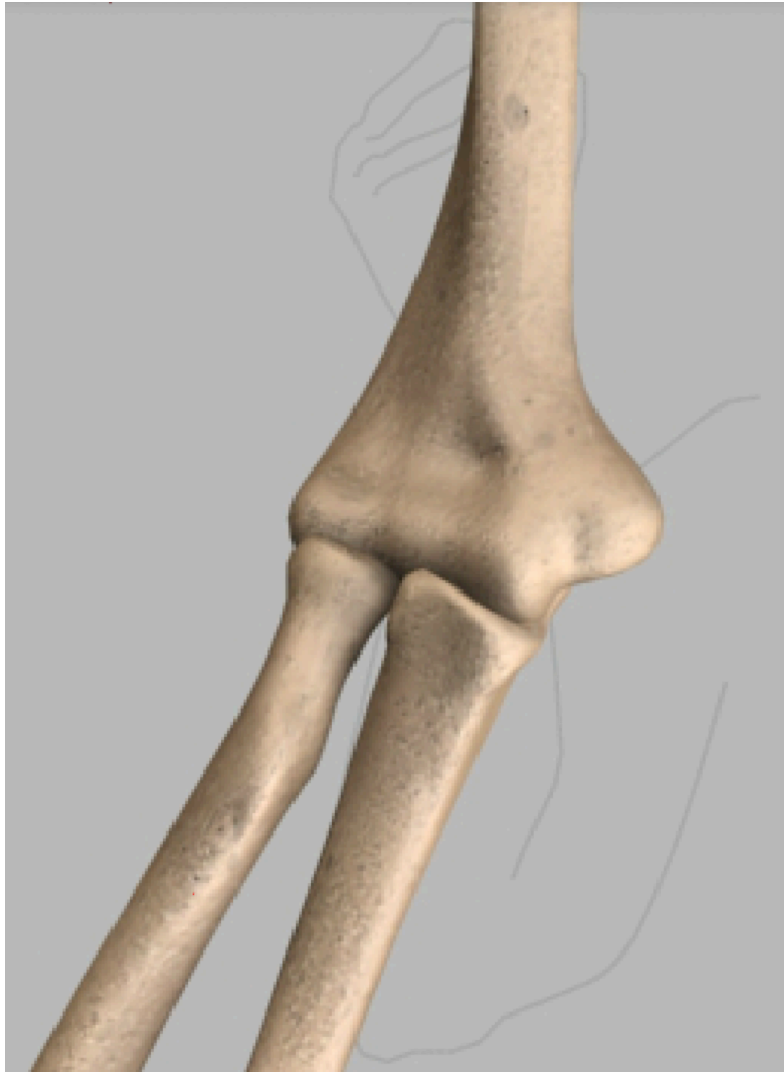



CENTRO E. PIAGGIO

Bioengineering and Robotics Research Center

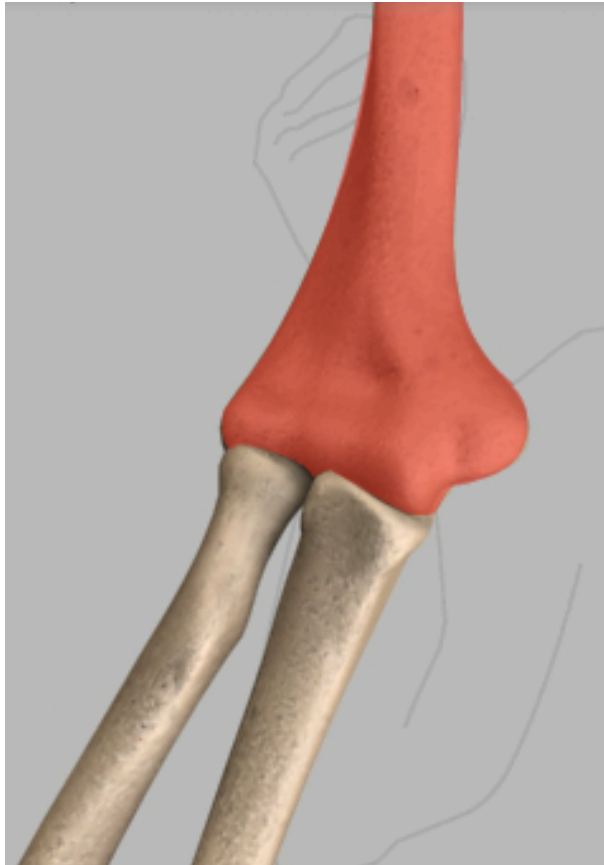


Protesi di gomito



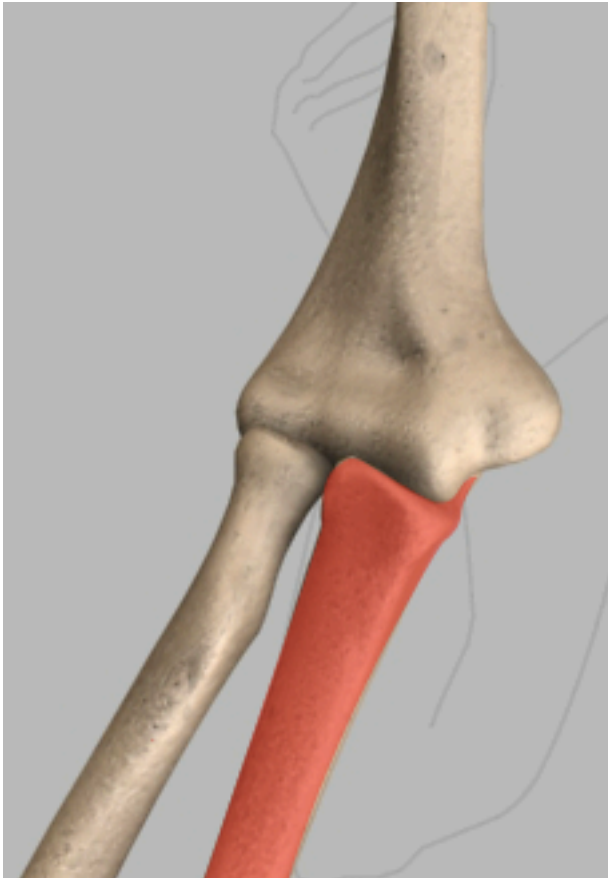Il braccio all'interno del corpo umano è formato da tre ossa che si articolano insieme per formare un'articolazione a ginglino, chiamata gomito. L'osso dell'arto superiore, o omero, connette la spalla al gomito, formando la parte superiore del ginglino. La parte bassa del braccio, o avambraccio, è formato da due ossa, il radio e l'ulna. Queste ossa connettono il gomito al polso, formando la parte bassa del ginglino.

L'articolazione del gomito è fondamentale formata da tre articolazioni separate circondate da una sacca impermeabile definita capsula articolare. Questa capsula contiene un fluido lubrificante definito liquido sinoviale.



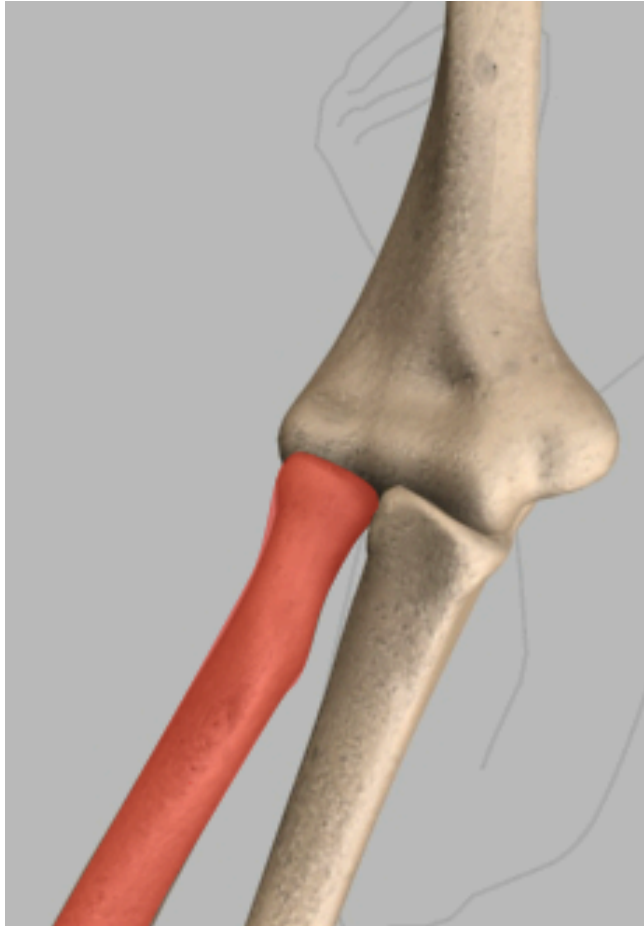Il braccio all'interno del corpo umano è formato da tre ossa che si articolano insieme per formare un'articolazione a ginglino, chiamata gomito. L'osso dell'arto superiore, o omero, connette la spalla al gomito, formando la parte superiore del ginglino. La parte bassa del braccio, o avambraccio, è formato da due ossa, il radio e l'ulna. Queste ossa connettono il gomito al polso, formando la parte bassa del ginglino.

L'articolazione del gomito è fondamentale formata da tre articolazioni separate circondate da una sacca impermeabile definita capsula articolare. Questa capsula contiene un fluido lubrificante definito liquido sinoviale.



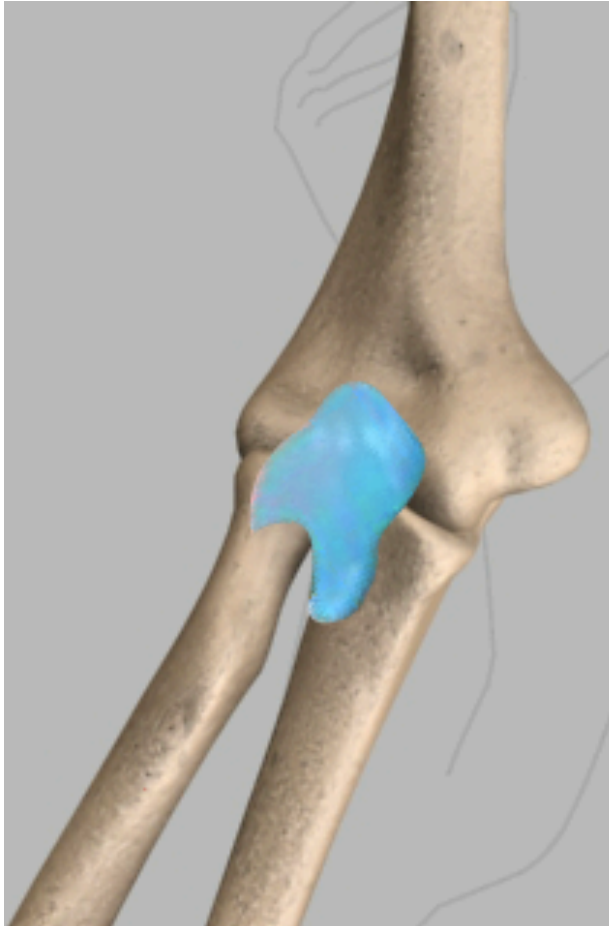Il braccio all'interno del corpo umano è formato da tre ossa che si articolano insieme per formare un'articolazione a ginglino, chiamata gomito. L'osso dell'arto superiore, o omero, connette la spalla al gomito, formando la parte superiore del ginglino. La parte bassa del braccio, o avambraccio, è formato da due ossa, il radio e l'ulna. Queste ossa connettono il gomito al polso, formando la parte bassa del ginglino.

L'articolazione del gomito è fondamentale formata da tre articolazioni separate circondate da una sacca impermeabile definita capsula articolare. Questa capsula contiene un fluido lubrificante definito liquido sinoviale.



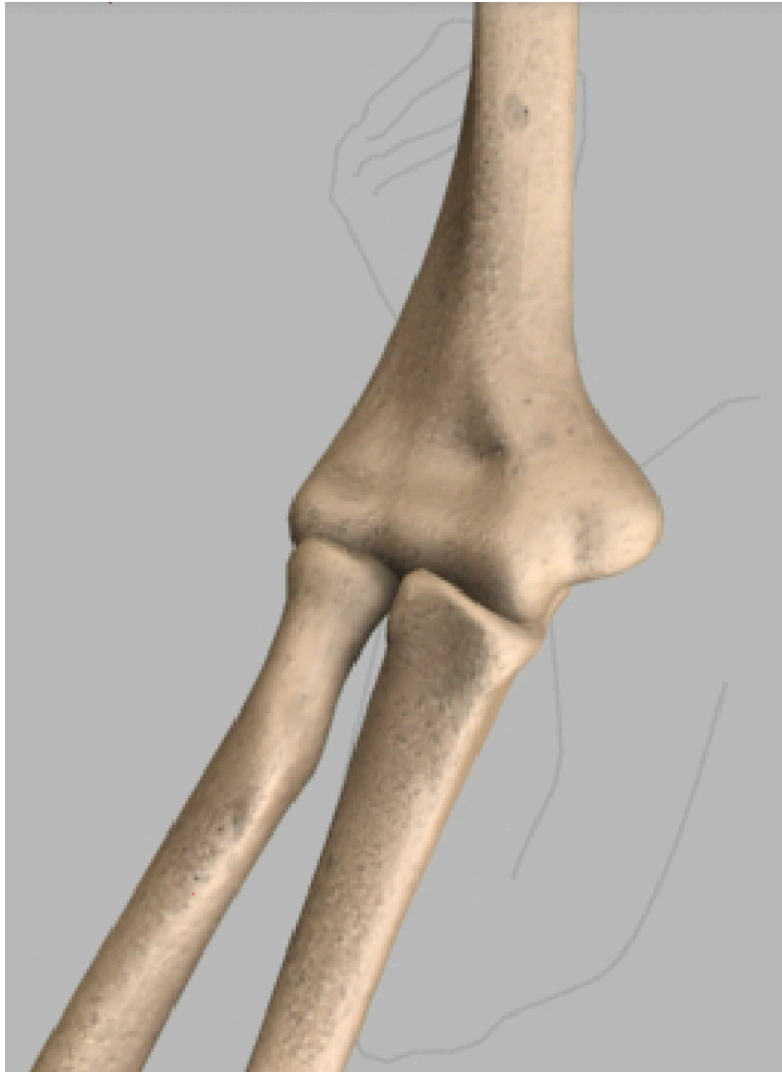Il braccio all'interno del corpo umano è formato da tre ossa che si articolano insieme per formare un'articolazione a ginglino, chiamata gomito. L'osso dell'arto superiore, o omero, connette la spalla al gomito, formando la parte superiore del ginglino. La parte bassa del braccio, o avambraccio, è formato da due ossa, il radio e l'ulna. Queste ossa connettono il gomito al polso, formando la parte bassa del ginglino.

L'articolazione del gomito è fondamentale formata da tre articolazioni separate circondate da una sacca impermeabile definita capsula articolare. Questa capsula contiene un fluido lubrificante definito liquido sinoviale.



Il braccio all'interno del corpo umano è formato da tre ossa che si articolano insieme per formare un'articolazione a ginglino, chiamata gomito. L'osso dell'arto superiore, o omero, connette la spalla al gomito, formando la parte superiore del ginglino. La parte bassa del braccio, o avambraccio, è formato da due ossa, il radio e l'ulna. Queste ossa connettono il gomito al polso, formando la parte bassa del ginglino.

L'articolazione del gomito è fondamentale formata da tre articolazioni separate circondate da una sacca impermeabile definita capsula articolare. Questa capsula contiene un fluido lubrificante definito liquido sinoviale.



Le tre articolazioni del gomito comprendono:

- Articolazione ulno-omerale, dove avvengono i movimenti tra l'omero e l'ulna.
- Articolazione radio-omerale, dove avvengono i movimenti tra radio e omero.
- Articolazione radio ulnare prossimale, dove avvengono i movimenti tra radio e ulna.

Il gomito è mantenuto in sede e supportato da diversi tessuti molli.

Cartilagine -

Tendini -

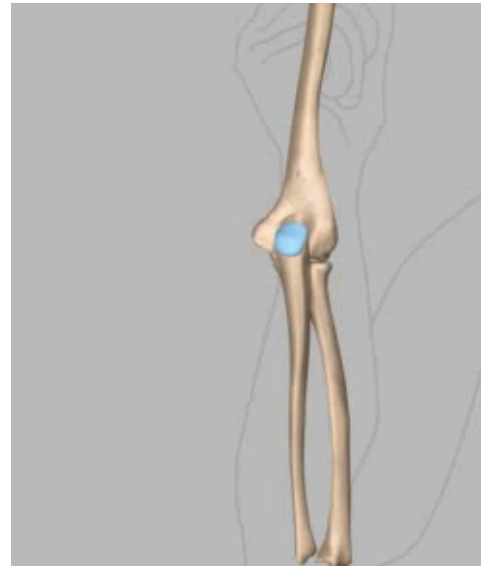
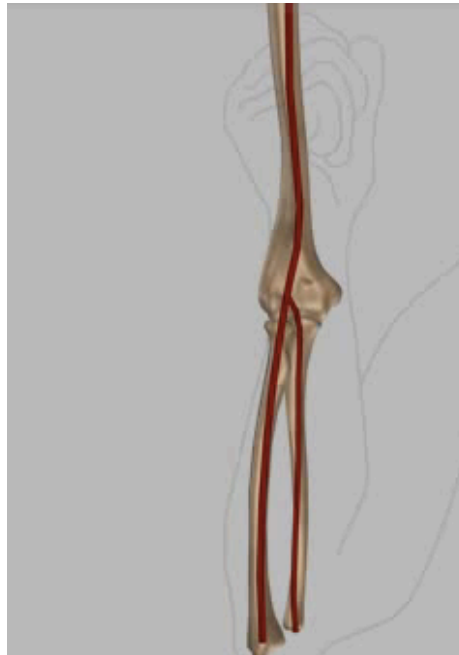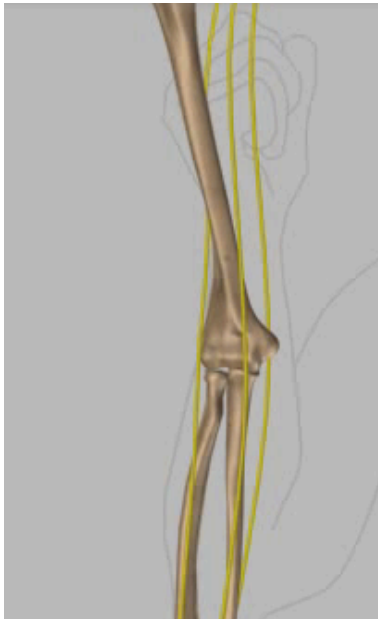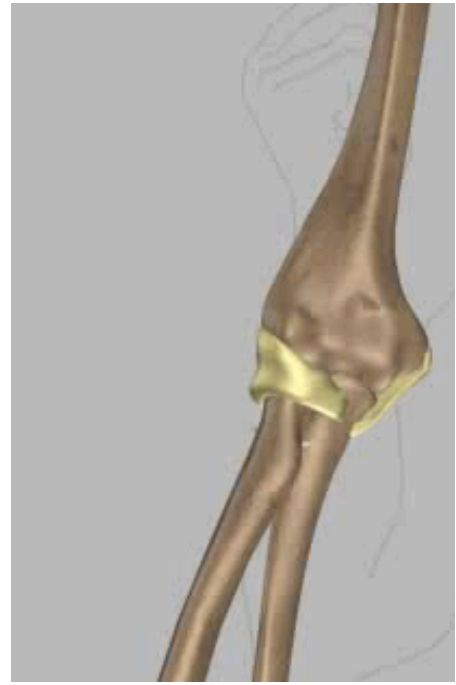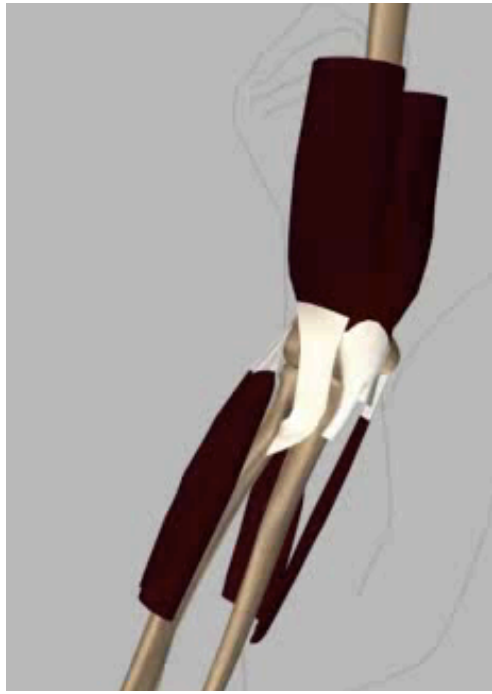
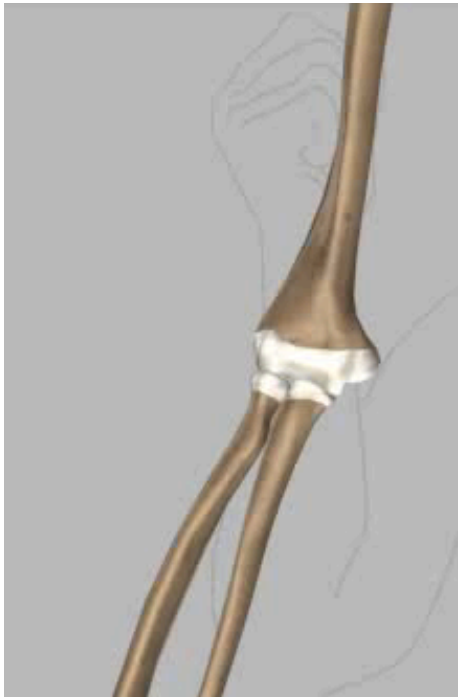Legamenti -

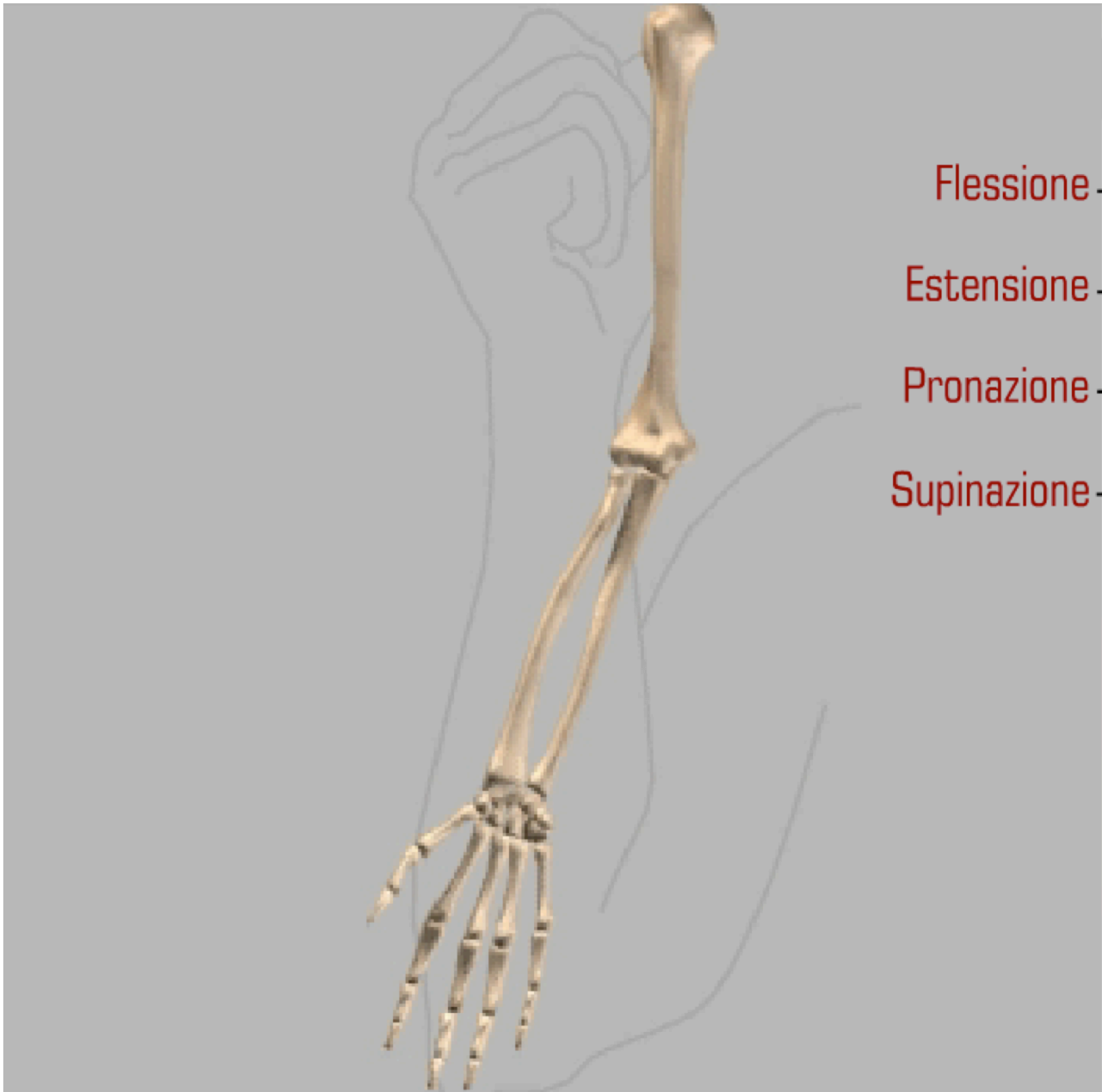
Muscoli -

Nervi -

Vasi Sanguigni -

Borse -



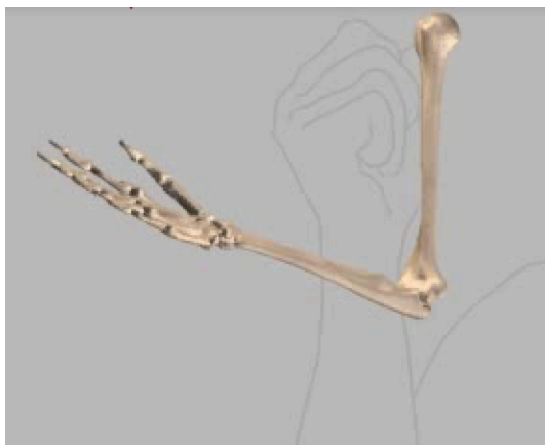

Flessione

Estensione


Pronazione

Supinazione



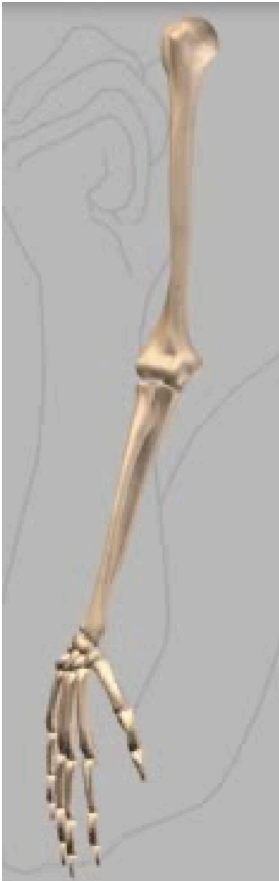
Flessione

Consiste nel piegare il gomito (portare l'avambraccio verso il braccio). Questo movimento si verifica a livello delle articolazioni ulno-omerale e radio-omerale.



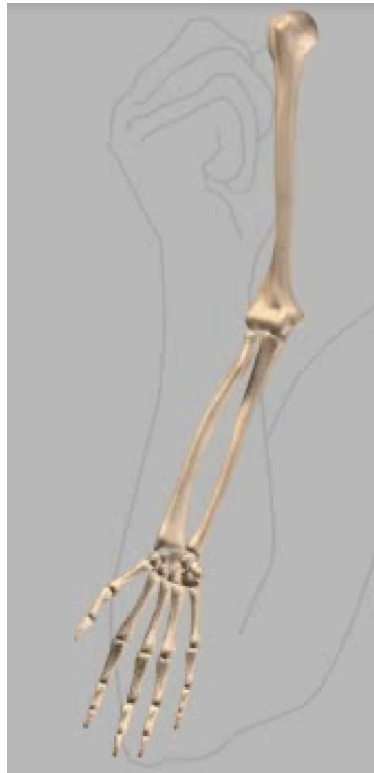
Estensione

Consiste nell'estendere il gomito (portare l'avambraccio lontano dal braccio). Questo movimento si verifica a livello delle articolazioni ulno-omerale e radio-omerale.



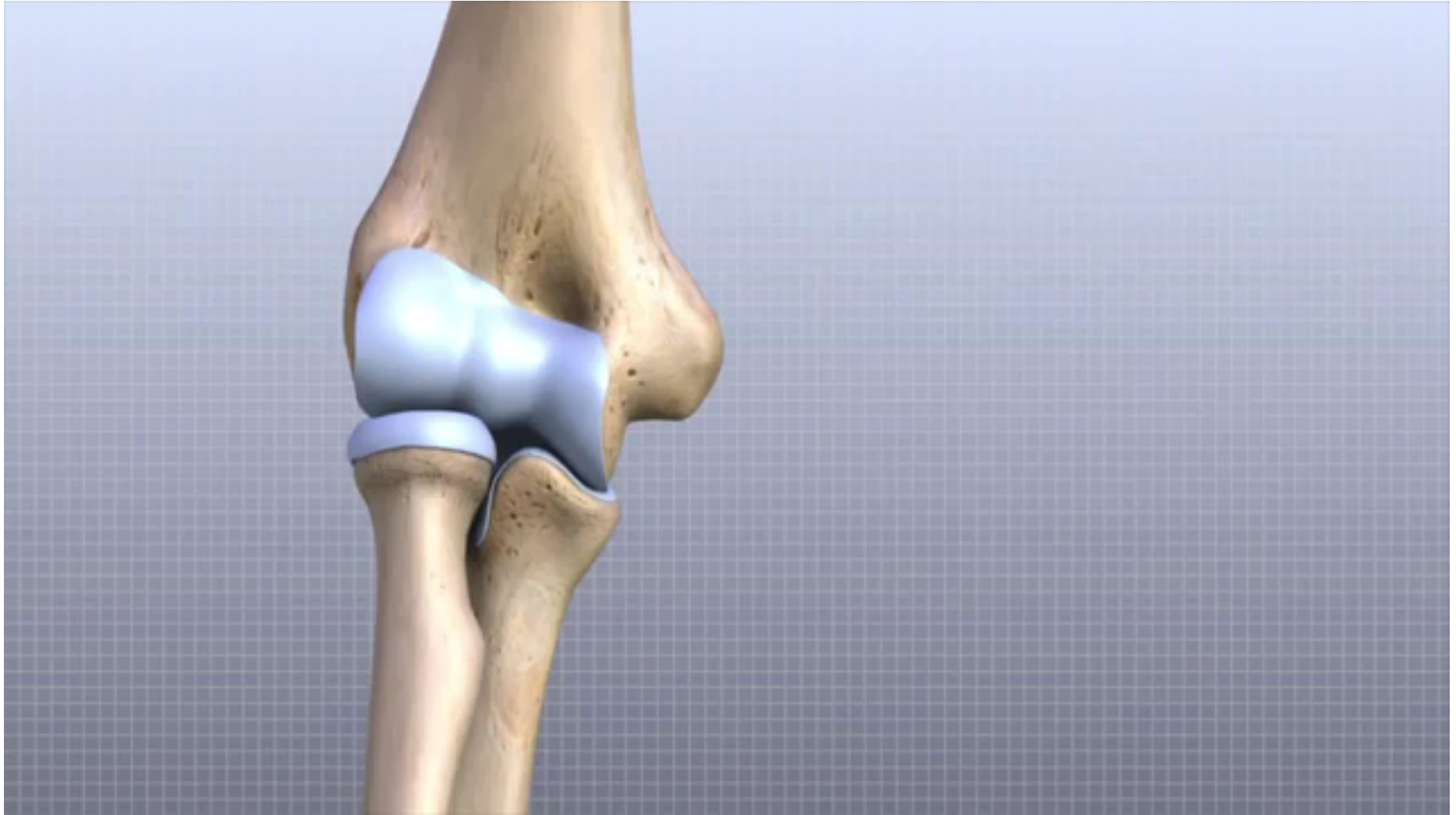Pronazione

Questo movimento è una rotazione dell'avambraccio che porta il palmo della mano verso terra. Si compie a livello dell'articolazione tra radio e ulna, la radio ulnare prossimale.



Supinazione

Questo movimento è una rotazione dell'avambraccio che porta il palmo della mano verso l'alto. Si compie a livello dell'articolazione tra radio e ulna, la radio ulnare prossimale.




Sostituzione Protesica di Gomito - Indicazioni

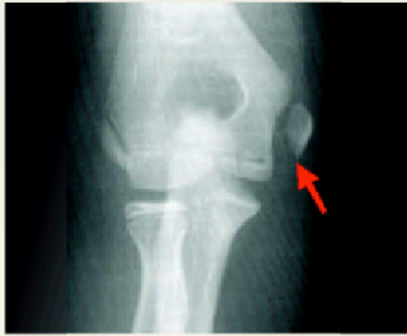Quando la cartilagine articolare si logora l'osso sfrega contro un altro osso e ciò è causa di dolore.

Ci sono diverse condizioni che possono causare l'artrosi e spesso l'esatta causa non è nota. In generale, ma non sempre riguarda la popolazione che invecchia. Questo tipo di artrosi è definita da usura o Osteoartrosi.

Altre cause di artrosi comprendono:

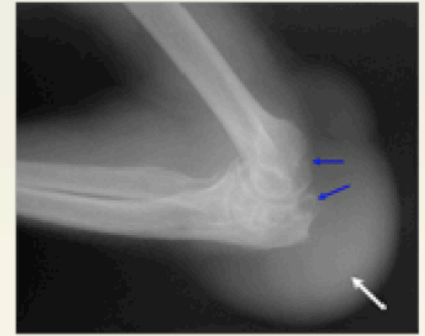- Crescita di neoformazioni ossee del gomito possono portare allo sviluppo di artrosi precoce
- Traumi (fratture)
- Aumentato stress, es: sovrappeso, uso eccessivo
- Necrosi avascolare (perdita del supporto vascolare)
- Infezioni
- Alterazioni del tessuto connettivo
- Stile di vita inattivo, es: obesità
- Infiammazione e/o malattie autoimmunitarie, es: Artrite Reumatoide, Artrite Psoriasica





**Normale articolazione
del gomito**

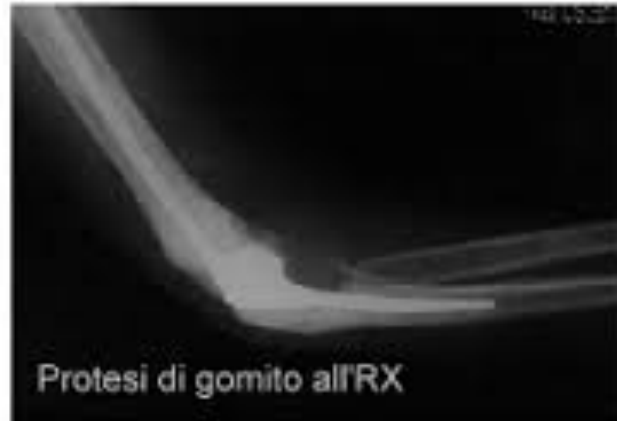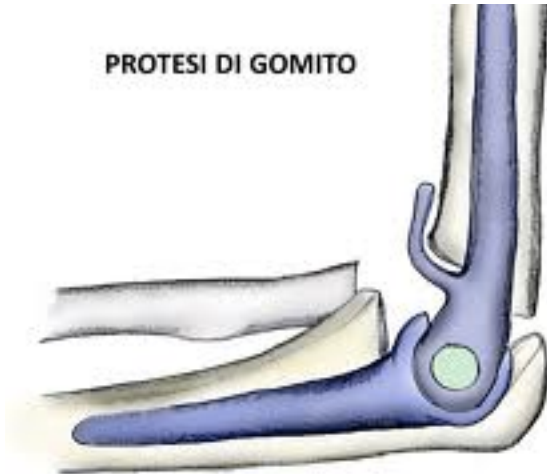- Il rivestimento cartilagineo è più sottile del normale, o completamente assente. Il grado di cartilagine lesionata e di infiammazione varia col tipo e lo stadio dell'artrosi.
- La capsula articolare di un gomito artrosico è gonfia.
- Lo spazio articolare è ridotto e irregolare; ciò si può osservare alle immagini radiografiche.
- Attorno ai margini dell'articolazione possono formarsi degli osteofiti.



**Articolazione del gomito
artrosica**

La combinazione di questi fattori rende il gomito artrosico rigido, e limita le attività quotidiane a causa del dolore e dell'affaticamento.

PROTESI DI GOMITO



Protesi di polso

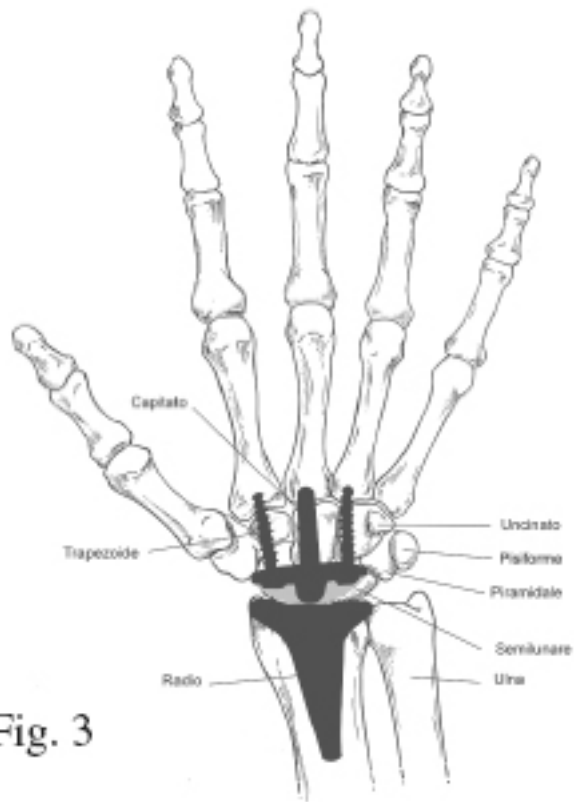


Fig. 3



Protesi di dito

