






Protesi mammarie



g.vozzi@centropiaggio.unipi.it

Problema socio - economico

- ✓ **In Europa il 20 % della popolazione è affetta da problemi alla colonna vertebrale**

- ✓ **Negli Stati Uniti il 70 % della popolazione almeno una volta nella vita soffre di dolore alla schiena**

Anatomia della colonna vertebrale

Segmenti della colonna vertebrale

32-34 vertebre

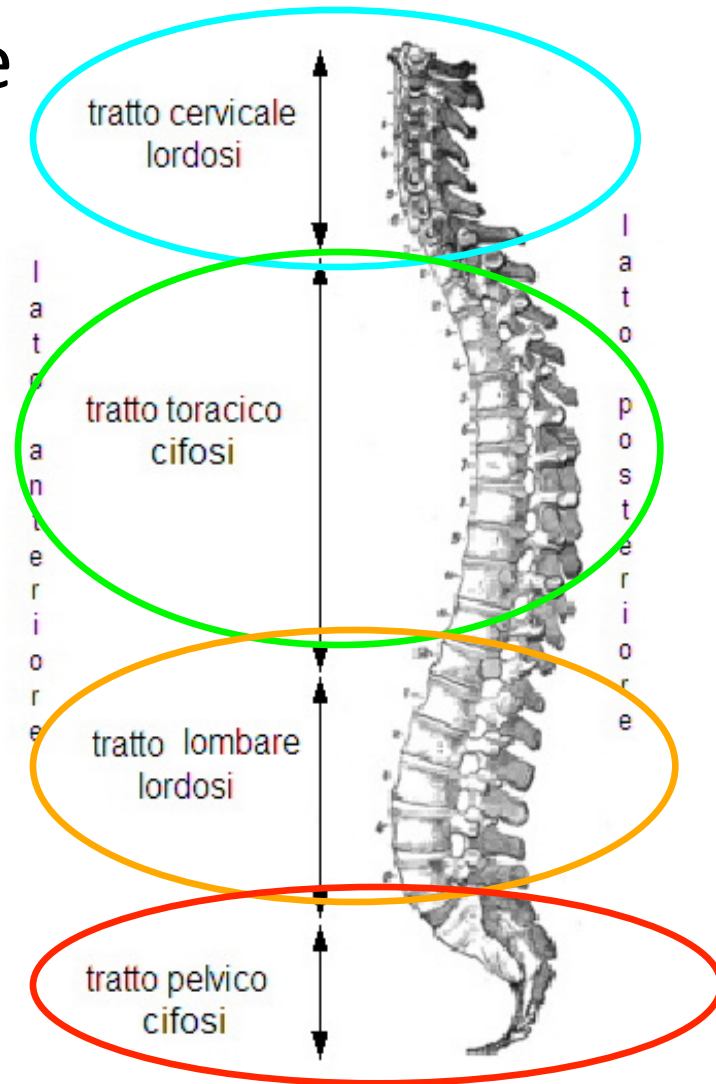
Tratti della colonna vertebrale

Cervicale → 7 vertebre - lordosi

Toracico → 12 vertebre - cifosi

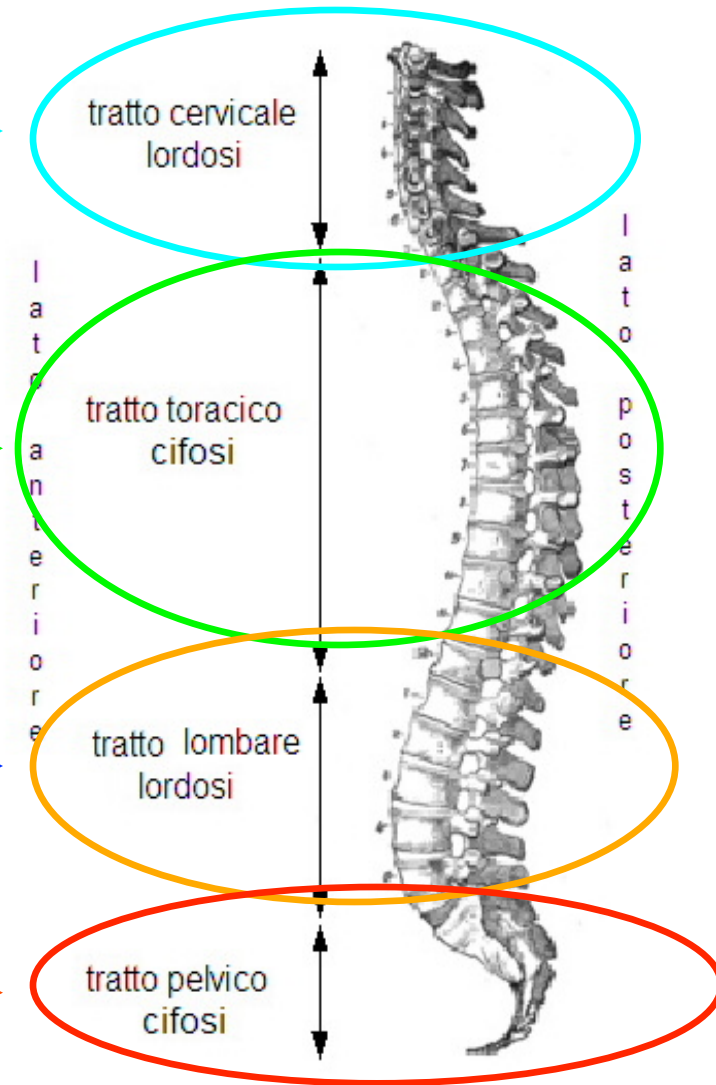
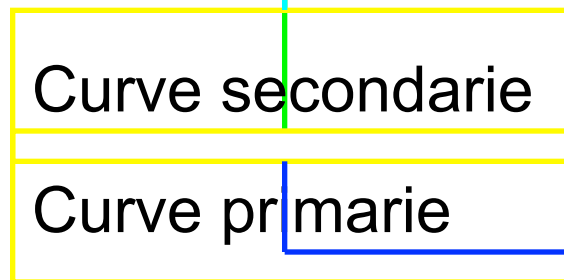
Lombare → 5 vertebre - lordosi

Pelvico → Sacrale → 5 vertebre
 → cifosi
 → Coccige → 3-5 vertebre



Anatomia della colonna vertebrale

La presenza delle curve permette alla colonna vertebrale di sostenere un carico che è **nove volte maggiore** di quello che potrebbe sostenere se fosse una semplice colonna rettilinea

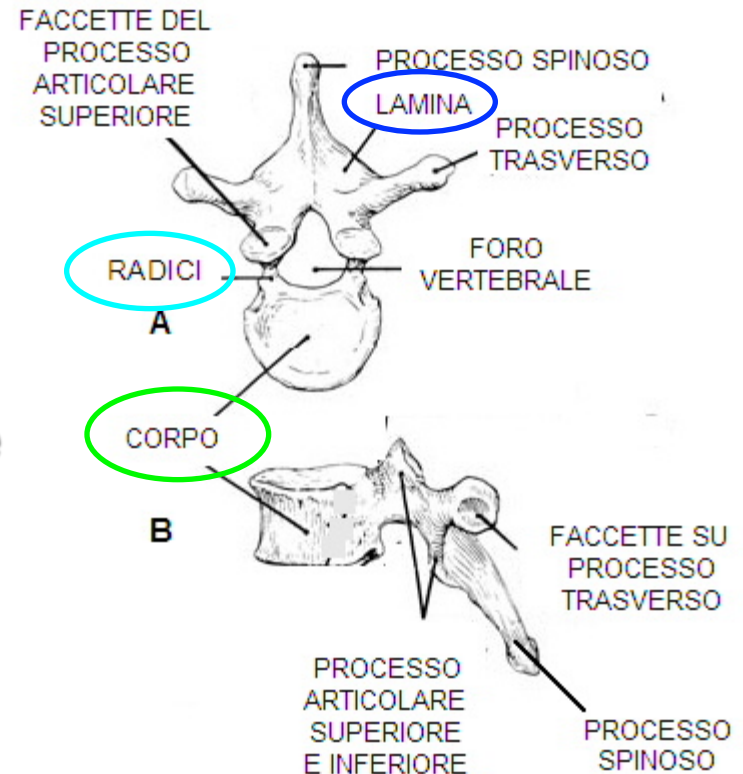


Le vertebre

✓ Sono ossa corte → lunghezza = larghezza = spessore

- Corpo di forma cilindrica
- Lamine : si saldano posteriormente formando l'arco

- Radici : uniscono il corpo alle lamine

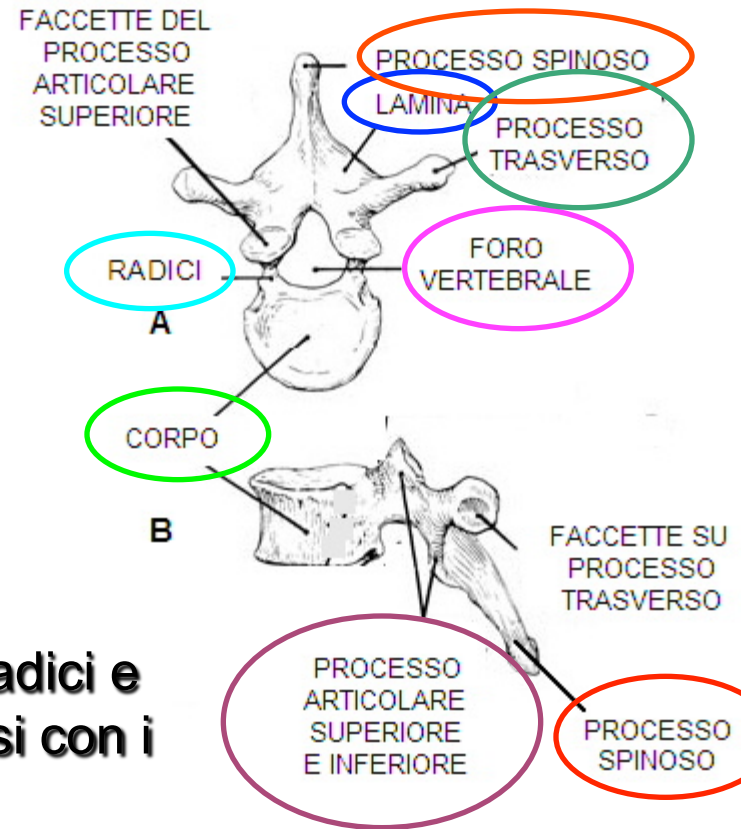


Le vertebre

- **Corpo**
 - **Lamine**
 - **Radici**
- **Foro vertebrale**

↓
Canale vertebrale

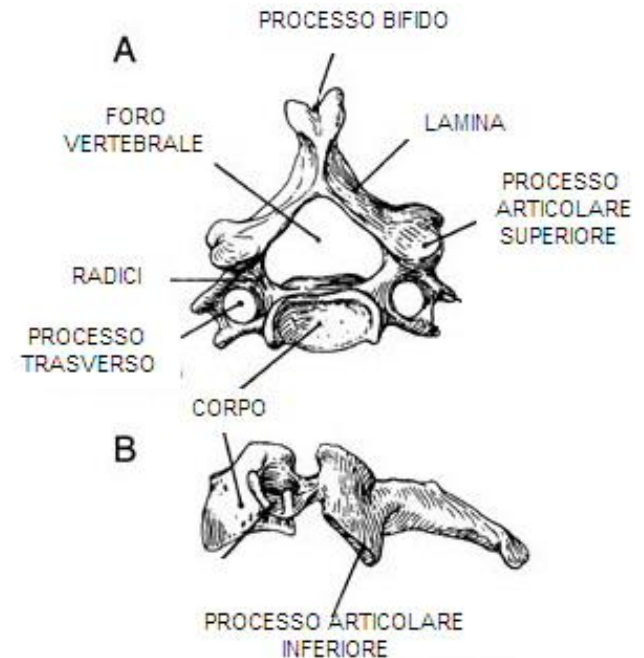
- **Processo spinoso**
- **Processi trasversi:** originano tra le radici e l'arco e si portano lateralmente
- **Processi articolari superiori:** originano tra le radici e l'arco e si portano verso l'alto per articolarsi con i processi articolari inferiori
- **Processi articolari inferiori:** originano tra le radici e l'arco e si portano verso il basso per articolarsi con i processi articolari superiori



Le vertebre cervicali

✓ Volume inferiore rispetto alle altre vertebre della colonna vertebrale

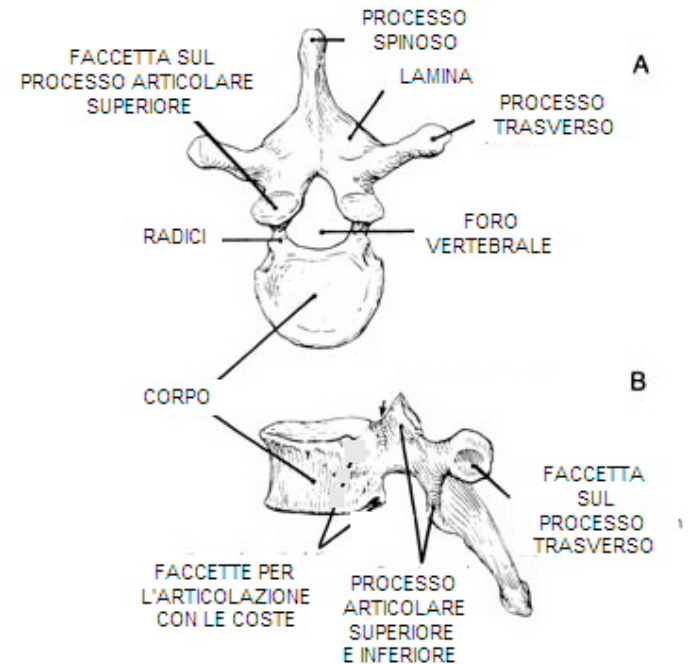
- Corpo ha forma quadrangolare, sulla superficie superiore sono presenti delle creste (uncini) e sulla superficie inferiore delle depressioni
- Sui processi trasversi sono presenti i fori trasversari per il passaggio dell'arteria e vena vertebrale
- Il processo spinoso è bifido
- Il foro vertebrale è triangolare
- Le vertebre cervicali più importanti sono la prima (atlante), la seconda (epistrofeo) e la settima, le quali presentano caratteristiche proprie



Le vertebre toraciche

✓ **Aumentano di volume procedendo dall'alto verso il basso con caratteristiche intermedie tra le vertebre cervicali e lombari**

- **Corpo ha forma cilindrica e presenta ai lati le faccette articolari per l'articolazione con le costole**
- **I processi trasversi presentano sulla superficie le faccette articolari per le coste**
- **Il processo spinoso è molto sviluppato diretto indietro e verso il basso**
- **Il foro vertebrale è ovale e più piccolo rispetto alle altre vertebre della colonna**



Le vertebre lombari

✓ Vertebre più grandi della colonna vertebrale

■ Assenza dei fori nei processi trasversi e delle faccette costali

■ Corpo è più massiccio delle altre vertebre

■ Il processo spinoso è spesso, largo, a forma di quadrilatero ed è diretto indietro e orizzontalmente

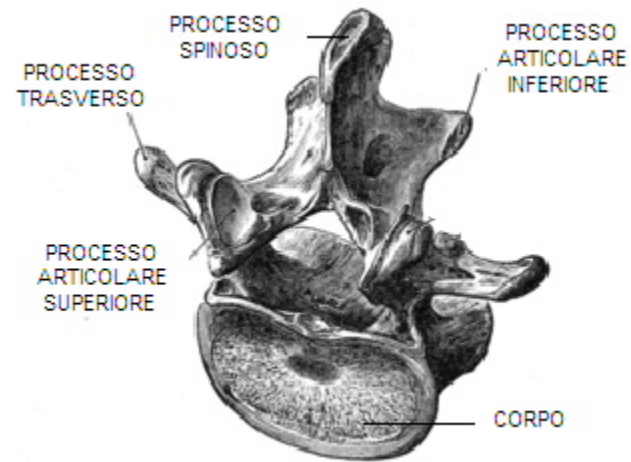
■ Le radici sono voluminose

■ Le lamine sono voluminose, larghe e corte

■ **I processi trasversi sono lunghi, snelli e orizzontali**

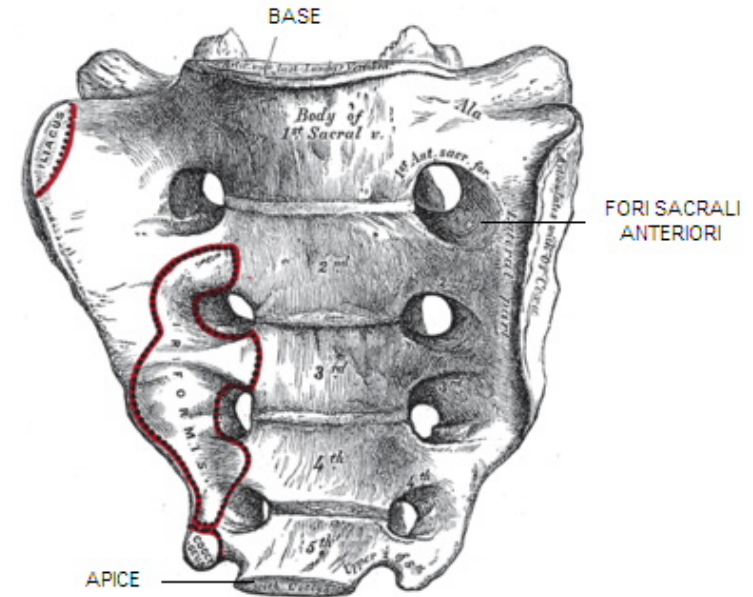
■ Il foro vertebrale è triangolare

■ La vertebra lombare più importante è la quinta la quale presenta caratteristiche proprie



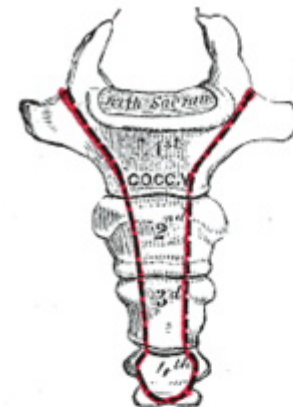
Le vertebre sacrali

- ✓ La fusione delle vertebre sacrali forma l'osso sacro
 - La base presenta davanti la superficie articolare per la quinta vertebra lombare e dietro il canale vertebrale.
 - Sulla superficie presenta i fori sacrali per il passaggio dei nervi spinali
 - L'apice articola con il coccige



➤ Il coccige

- ✓ Fusione di tre – cinque vertebre rudimentali



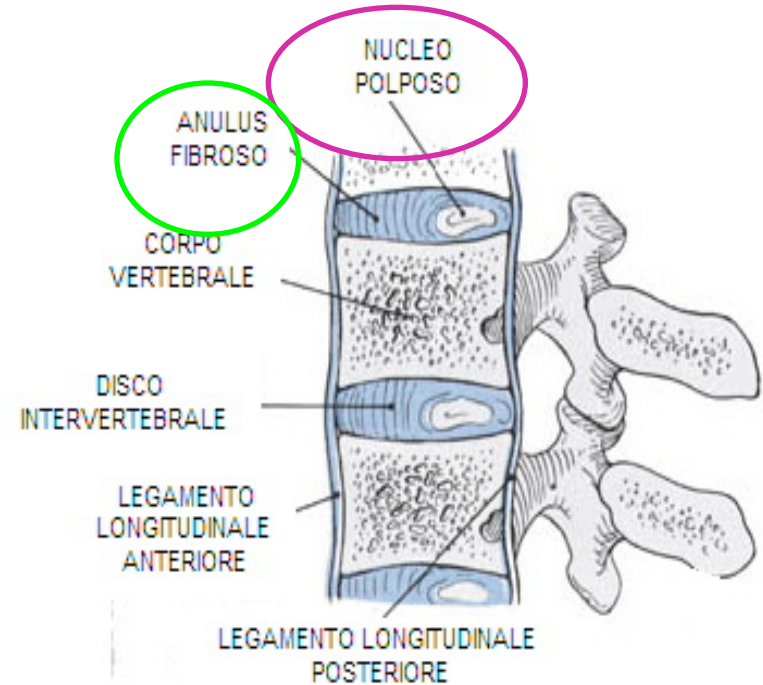
A: SUPERFICIE ANTERIORE

Le articolazioni

- ✓ **Vertebre adiacenti sono connesse da tre tipi di articolazione**
 - 1. Giunti sinoviali** : connettono la faccetta articolare superiore di una vertebra con la faccetta articolare inferiore della vertebra adiacente – rinforzati da legamenti
 - 2. Articolazione tra le lamine**
 - 3. Dischi intervertebrali** : connettono i corpi di vertebre adiacenti – rinforzati dal legamento longitudinale anteriore forte e robusto in ogni parte della colonna e il legamento longitudinale posteriore che diventa sottile e stretto nella regione lombare

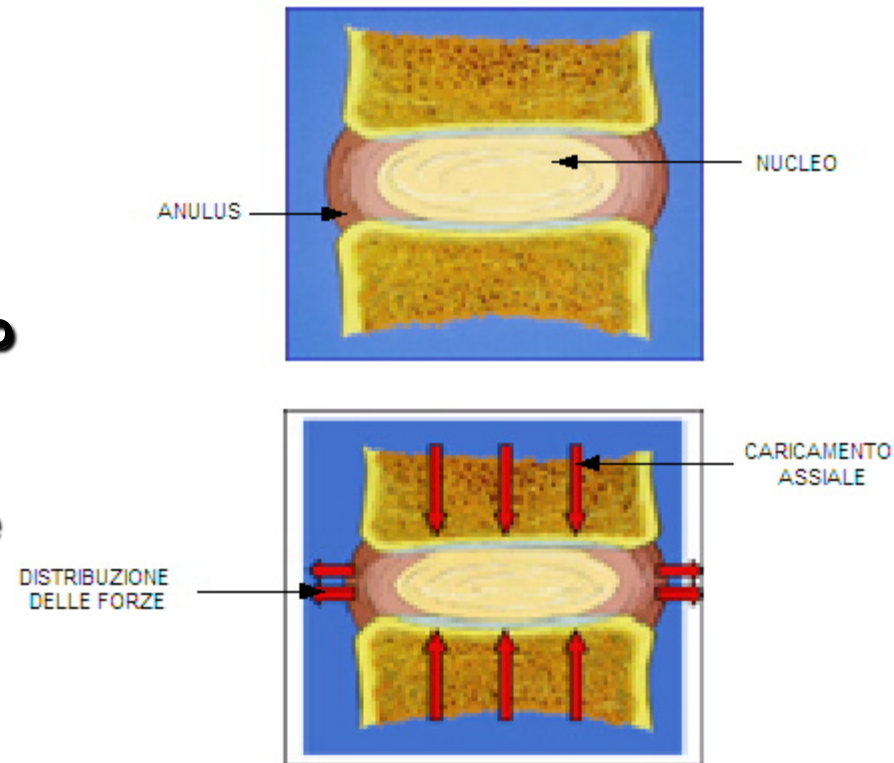
Il disco intervertebrale

- ✓ **Corpo centrale di materiale gelatinoso : nucleo polposo**
- ✓ **Anelli fibrosi interni ed esterni che formano l' anulus fibroso**
- ✓ **Il disco intervertebrale è formato da:**
 - **Acqua : 80 – 90 %**
 - **Macromolecole con funzione strutturale : collagene e proteoglicani**
- ✓ **Il disco intervertebrale rappresenta il 25 % della lunghezza della colonna**



Meccanica del disco intervertebrale

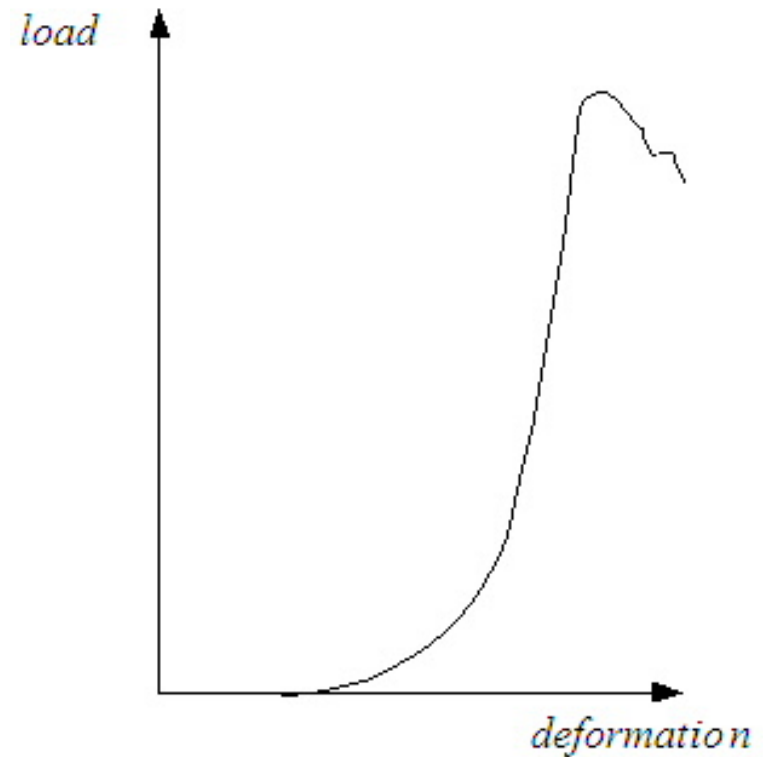
- ✓ Le attività della vita quotidiana sottopongono la spina a carichi assiali di compressione, flessione/estensione, torsione, piegamento laterale
- ✓ Il disco permette la distribuzione del carico assiale
 - Quando il nucleo è pressurizzato si crea una pressione idrostatica che agisce sulle fibre dell'anulus il quale ha il compito di contenere il nucleo; quindi i carichi assiali agenti sulla spina sono distribuiti tra le fibre dell'anulus



Meccanica del disco intervertebrale

✓ **Tipica curva sforzo – deformazione in presenza di carico assiale**

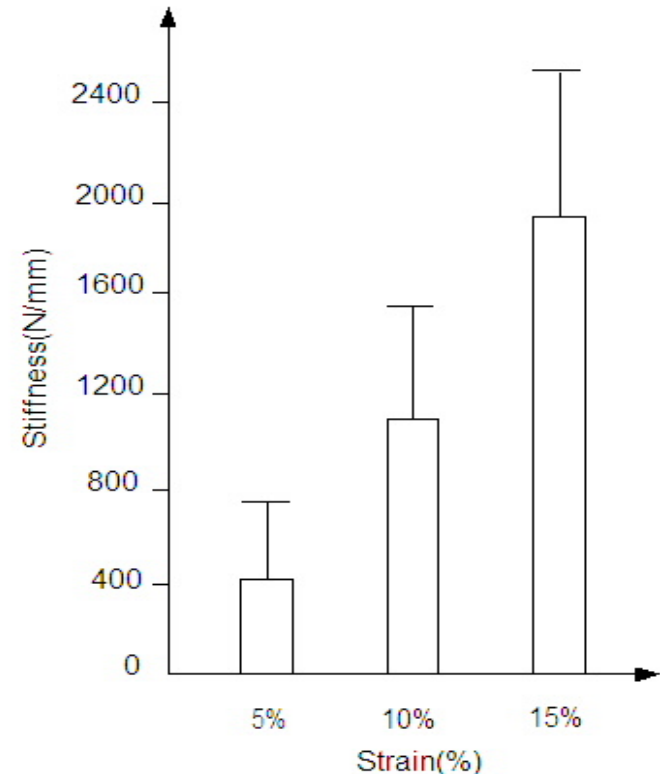
- **Andamento a sigmoide : flessibilità e bassa resistenza ai bassi carichi e rigidità a carichi maggiori**



Meccanica del disco intervertebrale

✓ **La rigidezza del disco aumenta all' aumentare della deformazione**

■ **I dati in letteratura riportano un valore di rigidezza variabile da 700 a 3200 N/mm → la variabilità dipende dal campione in esame**



Meccanica del disco intervertebrale

✓ **Comportamento viscoelastico**

- **Come tutti i tessuti molli dell' organismo, il disco presenta caratteristiche viscoelastiche che possono essere determinate tramite la prova di creep (carico costante, variazione della deformazione nel tempo), di rilassamento (deformazione costante, variazione del carico nel tempo) e di carico - scarico**

Funzioni del disco intervertebrale

- ✓ **Spaziatore** : l' altezza del disco mantiene la distanza tra vertebre adiacenti → ciascun segmento mantiene il proprio range di movimento → le radici nervose uscenti dal canale vertebrale non vengono compresse
- ✓ **Ammortizzatore** : la colonna può comprimersi e rimbalzare quando viene caricata assialmente
- ✓ **Unione dei movimenti** : l' elasticità del disco permette di accoppiare i movimenti → allo stesso tempo la colonna può ruotare, flettere, curvare

Patologie della colonna vertebrale

✓ L'alterazione delle catene glicoproteiche in grado di fissare l'acqua determina una disidratazione del nucleo con conseguente aumento della concentrazione di collagene e diminuzione del volume e dell'altezza del disco

- **Degenerazione del disco** : disidratazione e lacerazione delle fibre dell'anulus
- **Ernia al disco** : rottura delle fibre dell'anulus con fuoriuscita del nucleo → l'ernia al disco si manifesta maggiormente a livello lombare (90% dei casi), poco a livello cervicale (10% dei casi) e raramente a livello toracico (meno dell'1% dei casi)

Terapie

➤ Terapia conservativa e chirurgica

- ✓ La prima terapia seguita è di tipo conservativo
- ✓ Nei casi più gravi viene adottata una tecnica di tipo chirurgico
 - **Artrodesi** : fusione del disco intervertebrale tra vertebre adiacenti
 - **Artroplastica** : ricostruzione osteo – articolare attraverso l' utilizzo di protesi discali

Tecniche chirurgiche

➤ Artrodesi

- ✓ La fusione vertebrale rappresenta la tecnica chirurgica maggiormente utilizzata



Eliminare il movimento a livello del segmento danneggiato



Utilizzo di un impianto osseo che deve funzionare da ponte di connessione tra le vertebre → cresta iliaca

Tecniche chirurgiche

➤ Artrodesi

- ✓ **La fusione vertebrale presenta alcuni problemi molto importanti**
 - **Persistenza del dolore a seguito dell' intervento chirurgico**
 - **Mancanza di una fusione vertebrale**
 - **Danneggiamento di un nervo in fase chirurgica**
 - **Mobilizzazione dell' innesto**
 - **Ipermobilità dei segmenti adiacenti l' impianto :** questo è il problema più importante → è un meccanismo di tipo compensatorio che può portare alla degenerazione dei segmenti stessi

Tecniche chirurgiche

➤ Artroplastica

✓ La sostituzione funzionale del disco presenta alcuni teorici vantaggi rispetto all' artrodesi

- Mantenimento del range di movimento
- Annullamento della degenerazione dei segmenti adiacenti
- Mantenimento dell' altezza del disco e dell' allineamento spinale
- Mantenimento delle caratteristiche biomeccaniche della colonna vertebrale
- Tempi di recupero inferiori

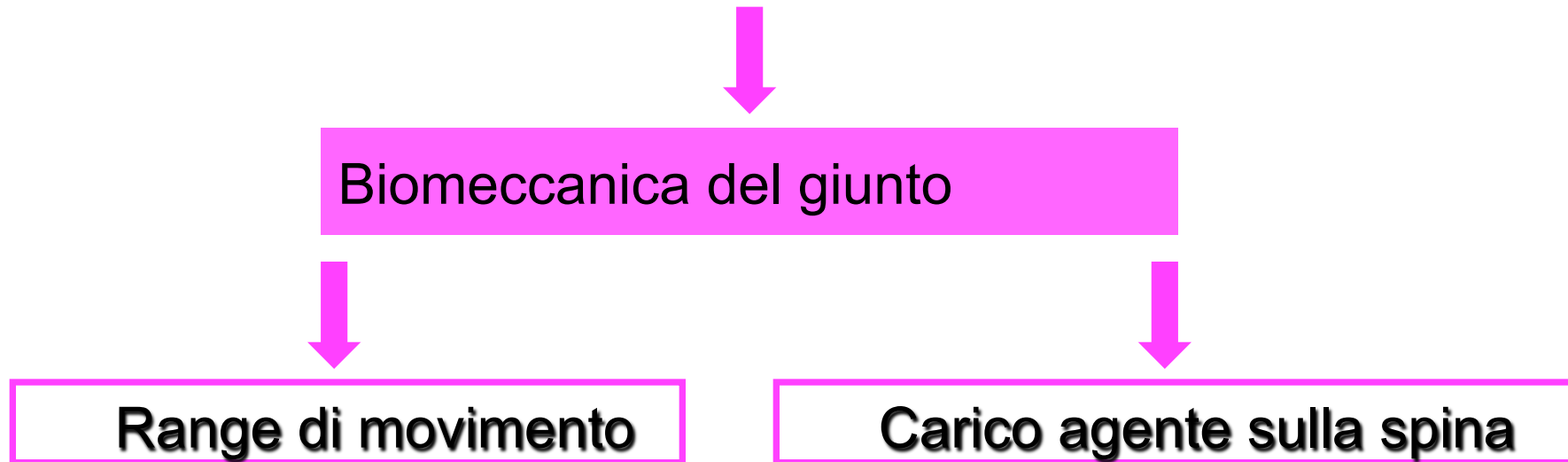
Tecniche chirurgiche

➤ Artroplastica

- ✓ **Malgrado le ottime aspettative delle protesi discali, la fusione vertebrale rimane la tecnica maggiormente utilizzata nella cura delle patologie della colonna vertebrale**
- ✓ **In altri ambiti ortopedici la sostituzione funzionale è diventata di fondamentale importanza (anca – ginocchio)**
- ✓ **L' artroplastica spinale è in ritardo sia temporalmente che tecnologicamente**

Le protesi discali

- ✓ Le protesi discali devono permettere lo svolgimento delle attività di vita quotidiana



Le protesi discali

✓ Range di movimento

	Flesso-estensione	Piegamento laterale	Rotazione assiale
Da C3-C4 a C6-C7	$\pm 10^\circ$	$\pm 11^\circ$	$\pm 7^\circ$
Da L3-L4 a L5-S1	$\pm 8.5^\circ$	$\pm 8.3^\circ$	$\pm 2.5^\circ$

✓ Carichi compressivi

- Regione cervicale : 70-150 N
- Regione lombare : un ordine di grandezza maggiore



Variazione del centro di rotazione

Le protesi discali : materiali

- ✓ **Caratteristiche meccaniche → resistenza, modulo di Young**
- ✓ **Caratteristiche chimiche → resistenza alla corrosione, allo sfregamento, all'usura e biocompatibilità**
- **Materiali utilizzati nella realizzazione delle protesi discali**

Metalli

- **Leghe di Cobalto**
- **Titanio e leghe di Ti**
- **Acciaio inossidabile**

Polimeri

- **Polietilene**
- **Poliuretano**

Le protesi discali : materiali

➤ Accoppiamenti articolari

- ✓ Bisogna minimizzare l' attrito per diminuire l' usura
- ✓ L' usura conduce a :
 - modificazione geometrica dell' impianto
 - variazione della cinematica del giunto
 - formazione di detriti → allentamento dell' impianto e migrazione della protesi → FALLIMENTO

Le protesi discali : materiali

➤ Accoppiamenti articolari

✓ Metallo - Polimero

- il polimero è soggetto ad usura

✓ Metallo - Metallo

- volume di frammenti minore ma le particelle sono maggiori in numero, più piccole e composte da ioni metallici

➤ Rivestimento superficiale

- Per la vicinanza del canale spinale non si usa il cemento a base di polimetilmetacrilato
- Induzione dell' osteointegrazione:
 - idrossiapatite
 - titanio rugoso
 - lega cromo – cobalto poroso
 - fattori di crescita

Le protesi discali : classificazione

➤ Due categorie

✓ Protesi per la sostituzione del nucleo

❖ Nucleo danneggiato e fibre dell' anulus intatte

- caratteristiche viscoelastiche
- capacità di far uscire ed entrare l' acqua
- restaurare l' altezza del disco

✓ Protesi per la sostituzione completa del disco

❖ Disco danneggiato → rimozione del disco (discectomia)

- riproduzione completa delle caratteristiche del giunto

Cervicali - Lombari

Protesi del nucleo

➤ Prosthetic Disc Nucleus

❖ Parte interna

Idrogel di poliacrilonitrile – poliacrilammide
Sono presenti dei markers in titanio-iridio
che permettono l'identificazione
radiografica del dispositivo

❖ Parte esterna Rivestimento di polietilene



➤ Durante la produzione il cuore di idrogel è compresso e disidratato in modo tale da utilizzare tecniche chirurgiche mininvasive

➤ Dopo l'impianto il gel assorbe i fluidi e si espande (4-5 giorni)

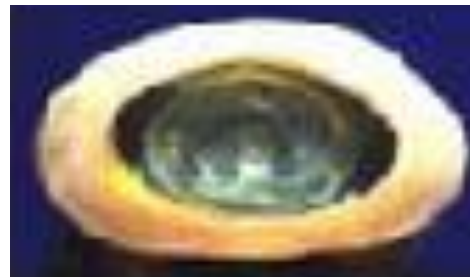➤ Validazione clinica

Protesi del nucleo

➤ The Newcleus

Spirale in poliuretano carbonato

- La spirale viene inserita dopo asportazione del nucleo all'interno della cavità circondata dalle fibre dell'anulus



➤ Aquarelle Hydrogel Nucleus

Realizzata in Polivinilalcol

Protesi complete del disco : lombari

➤ ProDisc II

❖ Piatti metallici

Lega di Co-Cr ; sono rivestiti di uno strato di Ti;
Presentano sulla superficie due alette verticali
per l' ancoraggio al corpo vertebrale.

❖ Parte interna

Polietilene ad altissimo peso molecolare

- Il dispositivo replica il range di movimento in flessione, estensione, rotazione assiale, piegamento laterale
- Può essere adattato ai requisiti anatomici del paziente
- I piatti sono inseriti in forma collassata (MIS) e dopo vengono aperti per l' inserimento della parte interna
- Validazione clinica FDA



Protesi complete del disco : lombari


➤ **Charité III**

❖ **Piatti metallici**

Lega di Co-Cr ; sono rivestiti di uno strato di Ti o idrossiapatite; presentano sulla superficie dei denti per l' ancoraggio al corpo vertebrale.

❖ **Parte interna**

Disco mobile in polietilene ad altissimo peso molecolare



- **Il centro di rotazione non è fisso ma descrive un' ellisse**
- **Il dispositivo è stato realizzato per durare a lungo → 40 anni → 85 milioni di cicli**
- **Durante l' impianto vengono prima inseriti i piatti metallici e poi il polietilene che assicura l' apertura dello spazio discale**
- **Validazione clinica FDA**

Protesi complete del disco : lombari

➤ **Maverick**

❖ **Due elementi metallici**

Lega Co-Cr-Mo → articolazione metallo-metallo;
rivestimento di idrossiapatite; denti per
l' ancoraggio al corpo vertebrale

➤ Il centro di rotazione è fisso e spostato posteriormente

➤ Validazione clinica in Europa e negli Stati Uniti



➤ **FlexiCore**

❖ **Un singolo pezzo metallico in Co-Cr-Mo → articolazione metallo-metallo**

Rivestimento in Titanio per facilitare la crescita
ossea.



Protesi complete del disco : cervicali


➤ ProDisc-C

❖ Piatti metallici

Lega di Co-Cr ; sono rivestiti di uno strato di Ti; presentano sulla superficie due alette verticali per l' ancoraggio al corpo vertebrale.

❖ Parte interna

Polietilene ad altissimo peso molecolare fissato al piatto inferiore



➤ Validazione clinica

Protesi complete del disco : cervicali

➤ Bryan Cervical Disc Prosthesis


❖ Gusci metallici

Lega di titanio; rivestimento in titanio poroso

❖ Parte interna

Nucleo di poliuretano; il nucleo viene separato dall'ambiente circostante con una guaina in poliuretano.

Una soluzione salina viene iniettata all'interno della guaina e funziona da lubrificante



➤ Validazione clinica

Protesi complete del disco : cervicali

➤ Prestige Artificial Cervical Disc

❖ Parte superiore

Acciaio inossidabile; è presente una cupola che articola con la parte inferiore → articolazione metallo – metallo; il fissaggio avviene con l' utilizzo di viti

❖ Parte inferiore

Acciaio inossidabile; è presente un piattino ellissoidale che articola con la parte superiore



- Il dispositivo replica il range di movimento e ristabilisce l' altezza del disco
- Validazione clinica

Protesi complete del disco : cervicali

➤ CerviCore Device

❖ Parte superiore

Lega Co-Cr ; articola con la parte inferiore →
articolazione metallo – metallo

Il fissaggio avviene con l' utilizzo di viti

❖ Parte inferiore

Lega Co-Cr; utilizzo di viti



➤ Il dispositivo ha un centro di rotazione per la flessione – estensione e un centro di rotazione per il piegamento laterale

➤ Validazione clinica

Protesi complete del disco : cervicali


➤ PCM Prosthesis

❖ Superfici porose

Lega Co-Cr; i piatti hanno una forma tale da massimizzare l'area di contatto

❖ Parte interna

Polietilene fissato al piatto inferiore



➤ Il dispositivo è inserito all' interno a pressione; possono essere usate anche delle viti.